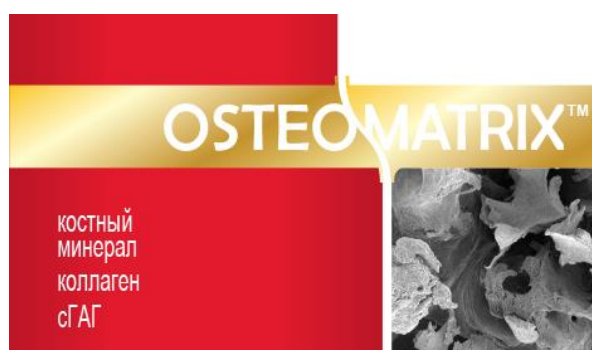

ТЕХНОЛОГИЯ МНОГОКОМПОНЕНТНОЙ КОСТНОЙ ПЛАСТИКИ В ХИРУРГИЧЕСКОМ ЛЕЧЕНИИ КОСТНЫХ КИСТ



ОСТЕОИНДУКТОР

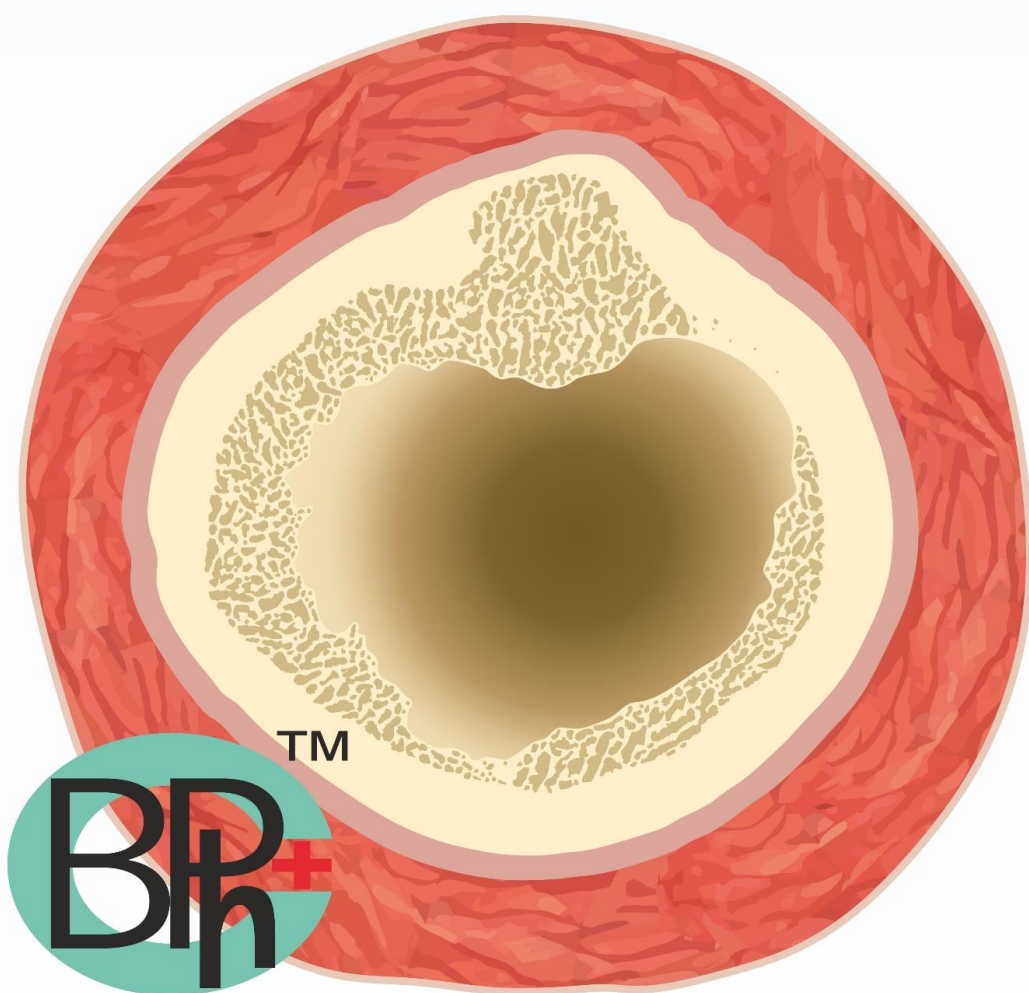


ОСТЕОКОНДУКТОР

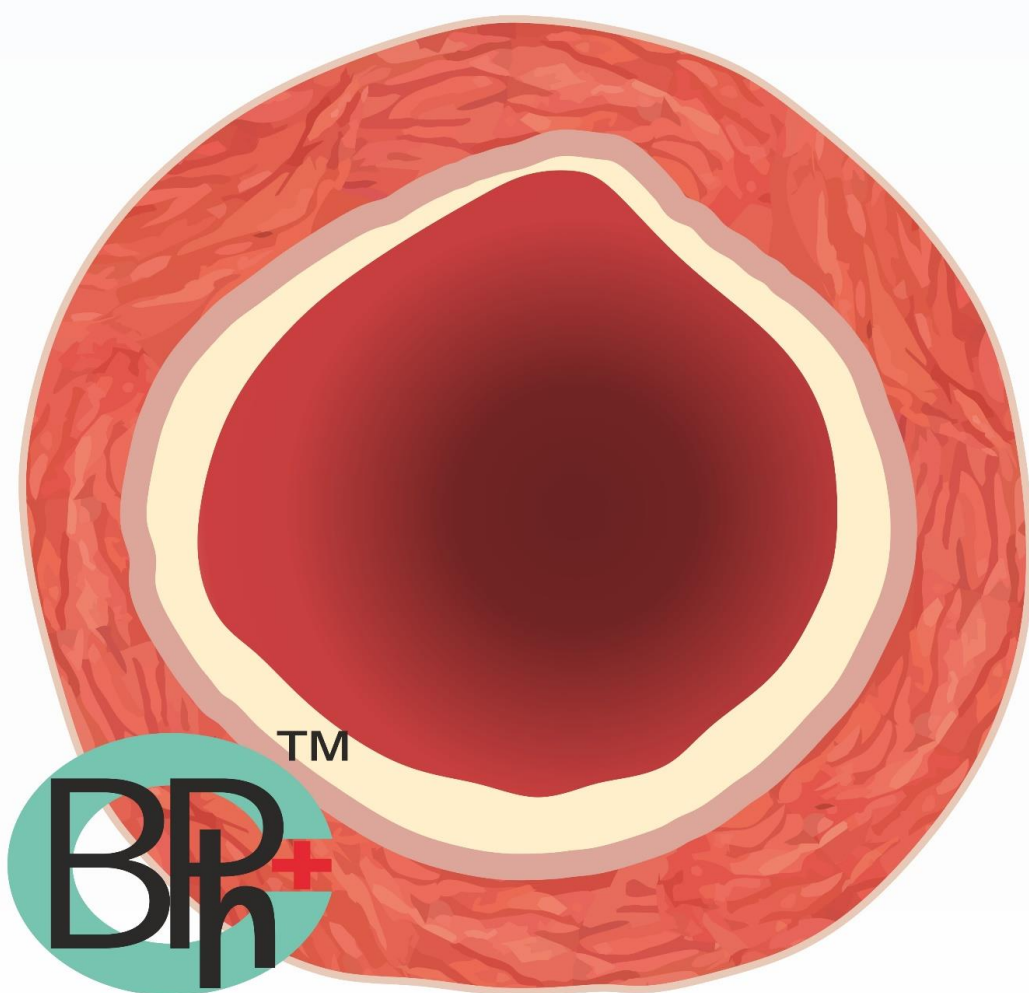


МЕМБРАНА

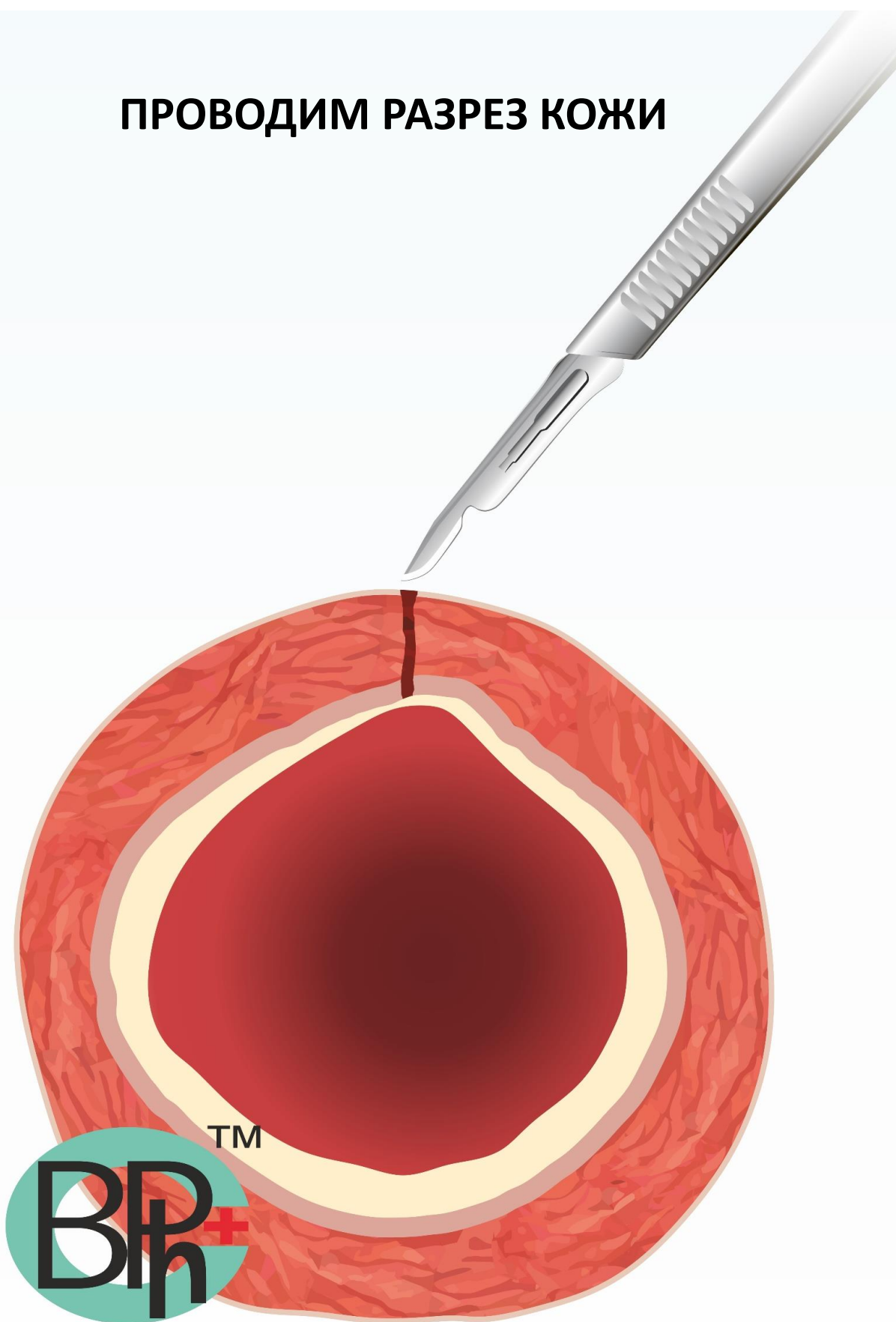
САГИТАЛЬНЫЙ СРЕЗ ТРУБЧАТОЙ КОСТИ БЕЗ КАКИХ ЛИБО ПОРАЖЕНИЙ



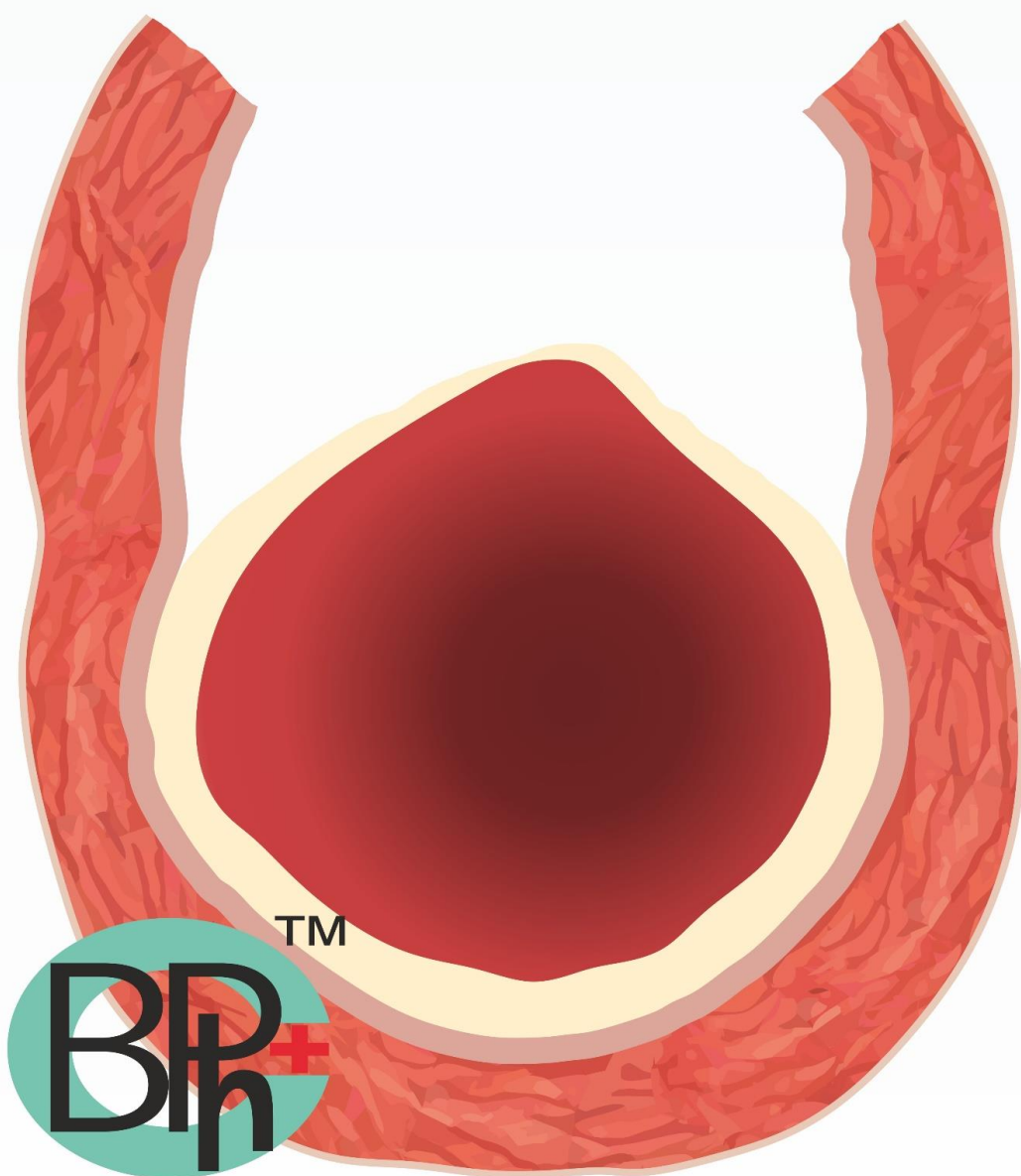
ВНУТРИ ТРУБЧАТОЙ КОСТИ ОБРАЗОВАЛАСЬ КИСТА



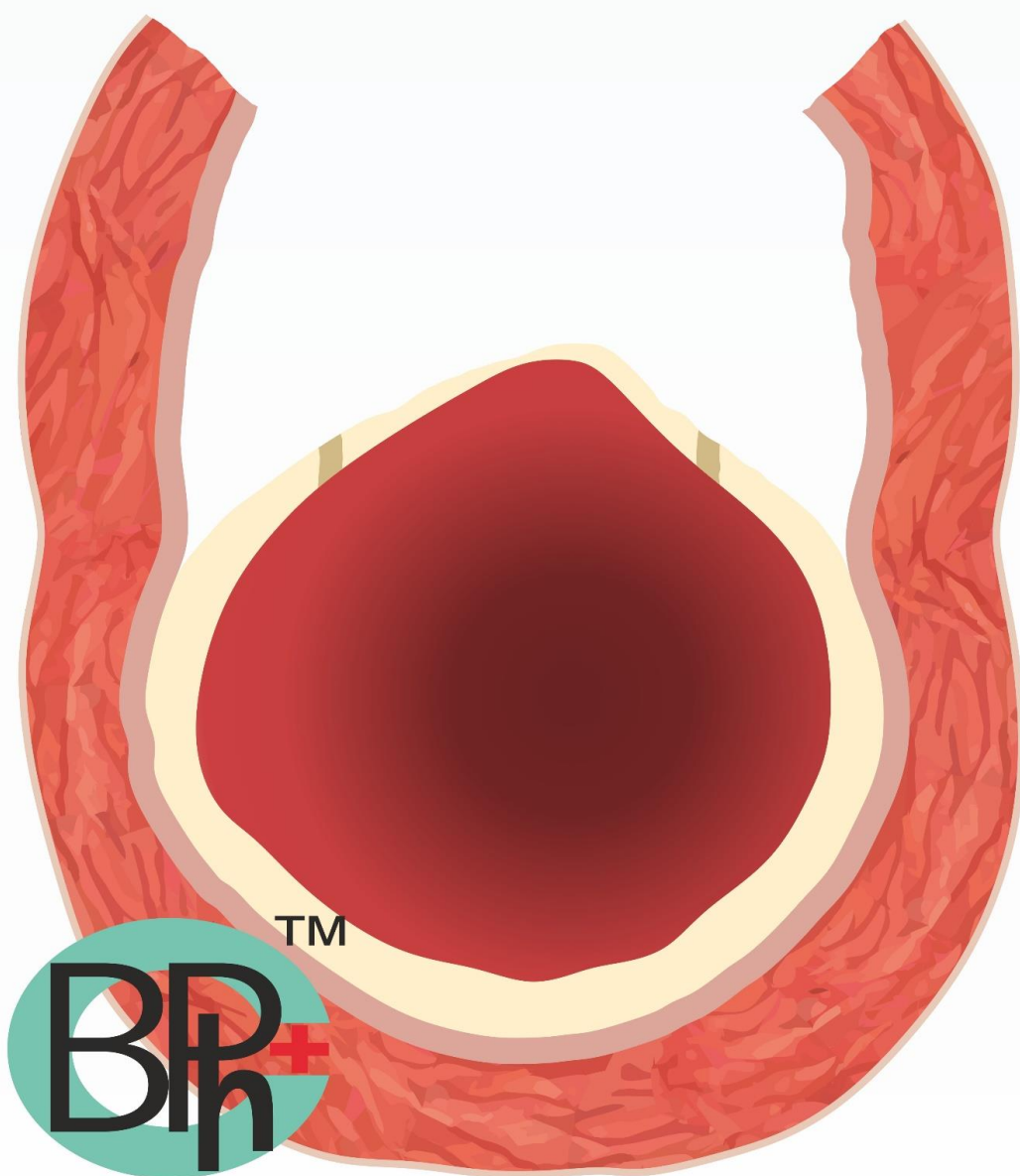
ПРОВОДИМ РАЗРЕЗ КОЖИ



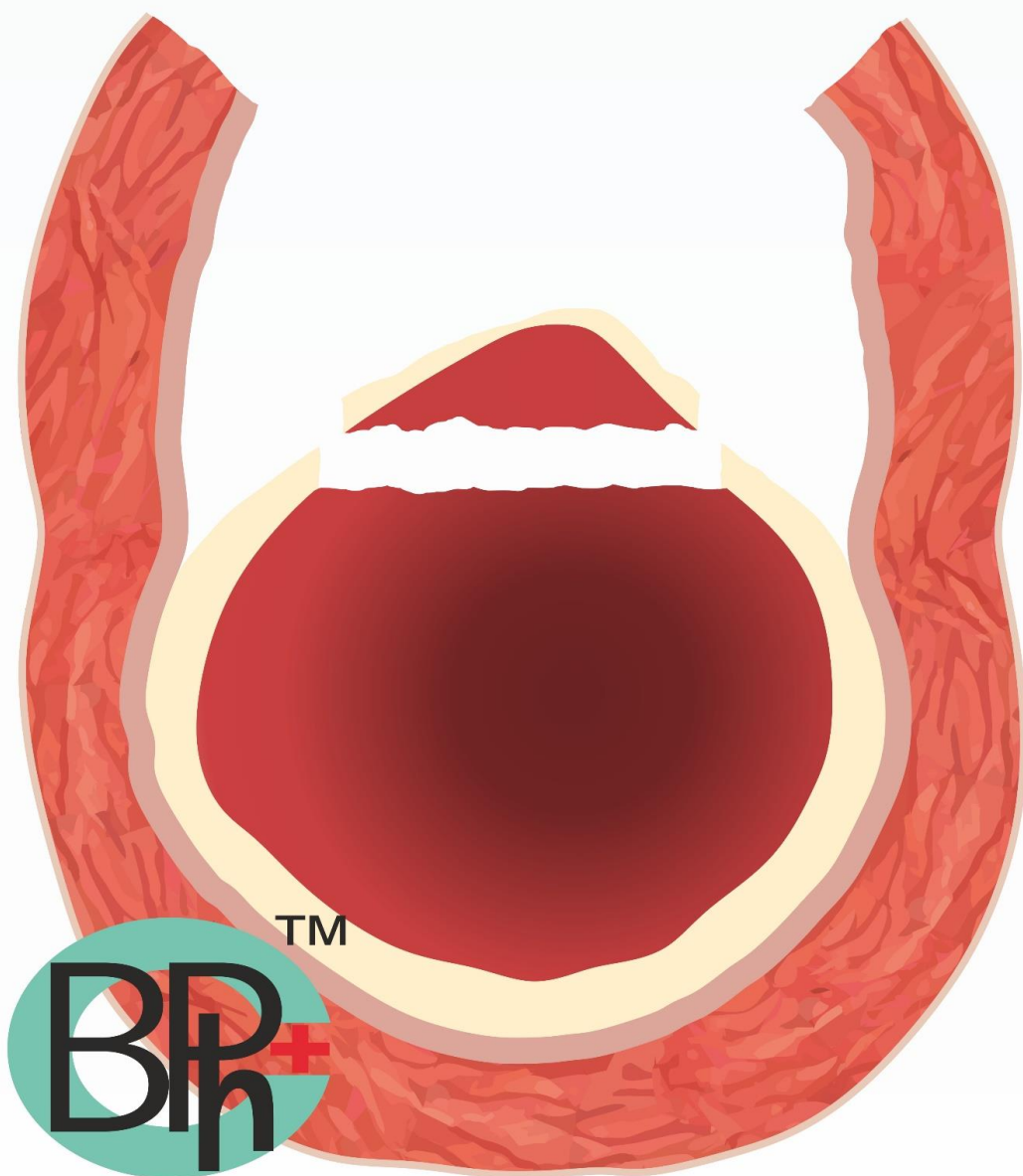
ПОСЛОЙНОЕ РАССЕЧЕНИЕ МЯГКИХ ТКАНЕЙ С ОБНАЖЕНИЕМ КОСТИ



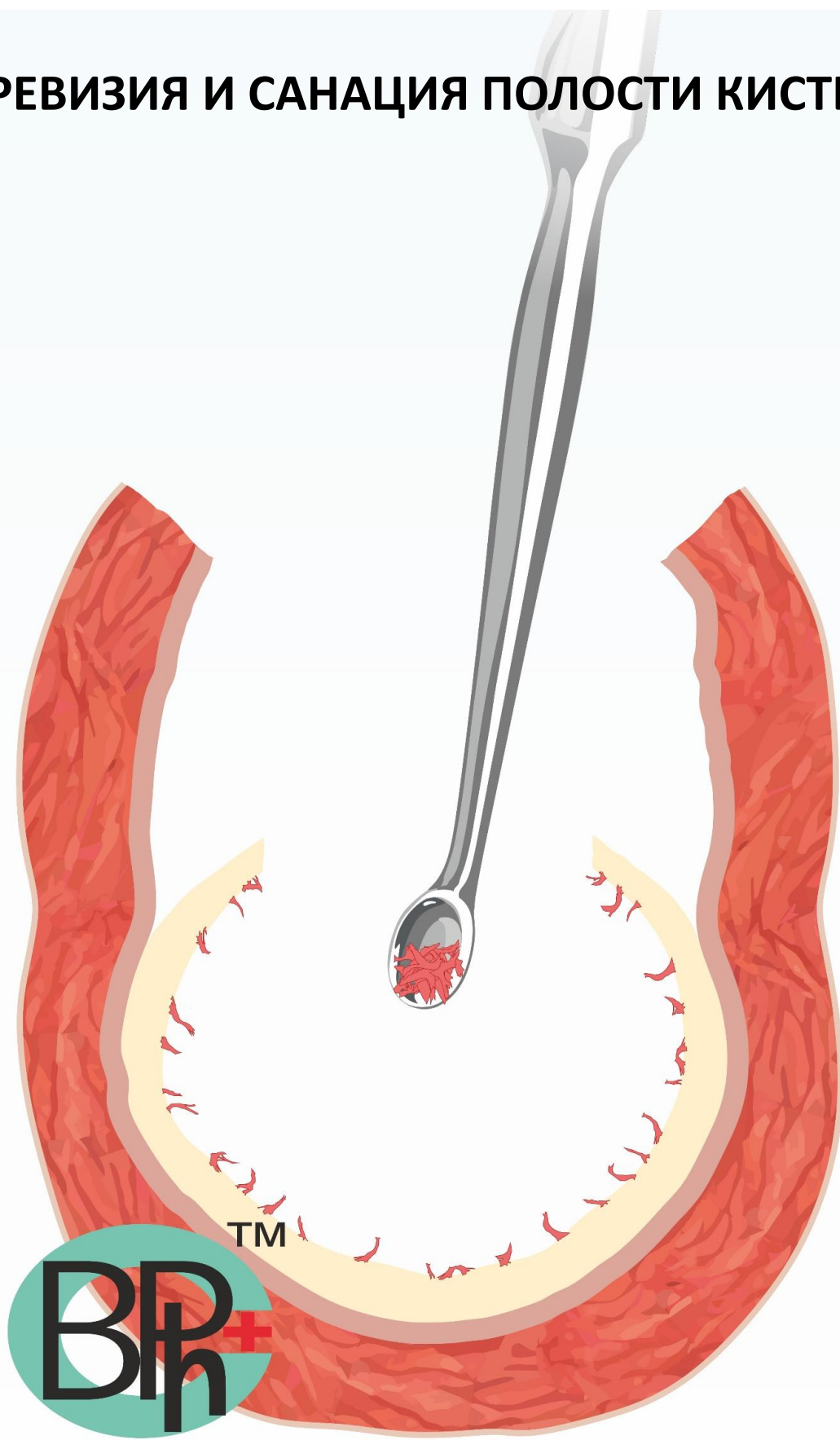
ОСТЕОТРЕПАНАЦИЯ С ОБНАЖЕНИЕМ КОСТНОЙ РАНЫ И ВНУТРИКОСТНОЙ КИСТЫ



УДАЛЕНИЕ КОСТНОГО ЛОСКУТА



РЕВИЗИЯ И САНАЦИЯ ПОЛОСТИ КИСТЫ



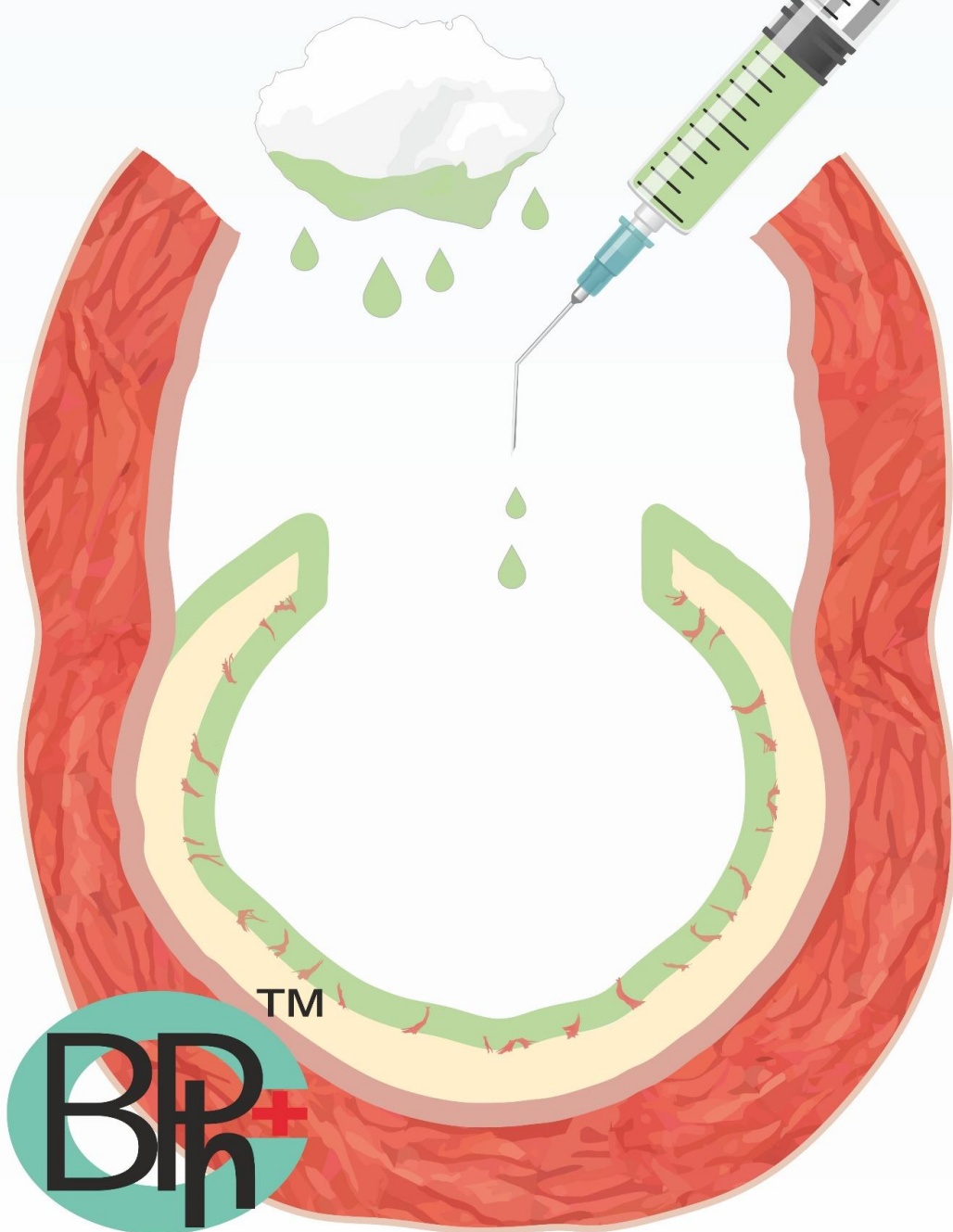
**ПРОВОДИМ ОБРАБОТКУ ПОЛОСТИ КИСТЫ
АНТИБИОТИКАМИ С ЦЕЛЬЮ САНАЦИИ**

3 ЭКСПОЗИЦИИ ПО 1 МИНУТЕ

ДОКСИЦИКЛИН

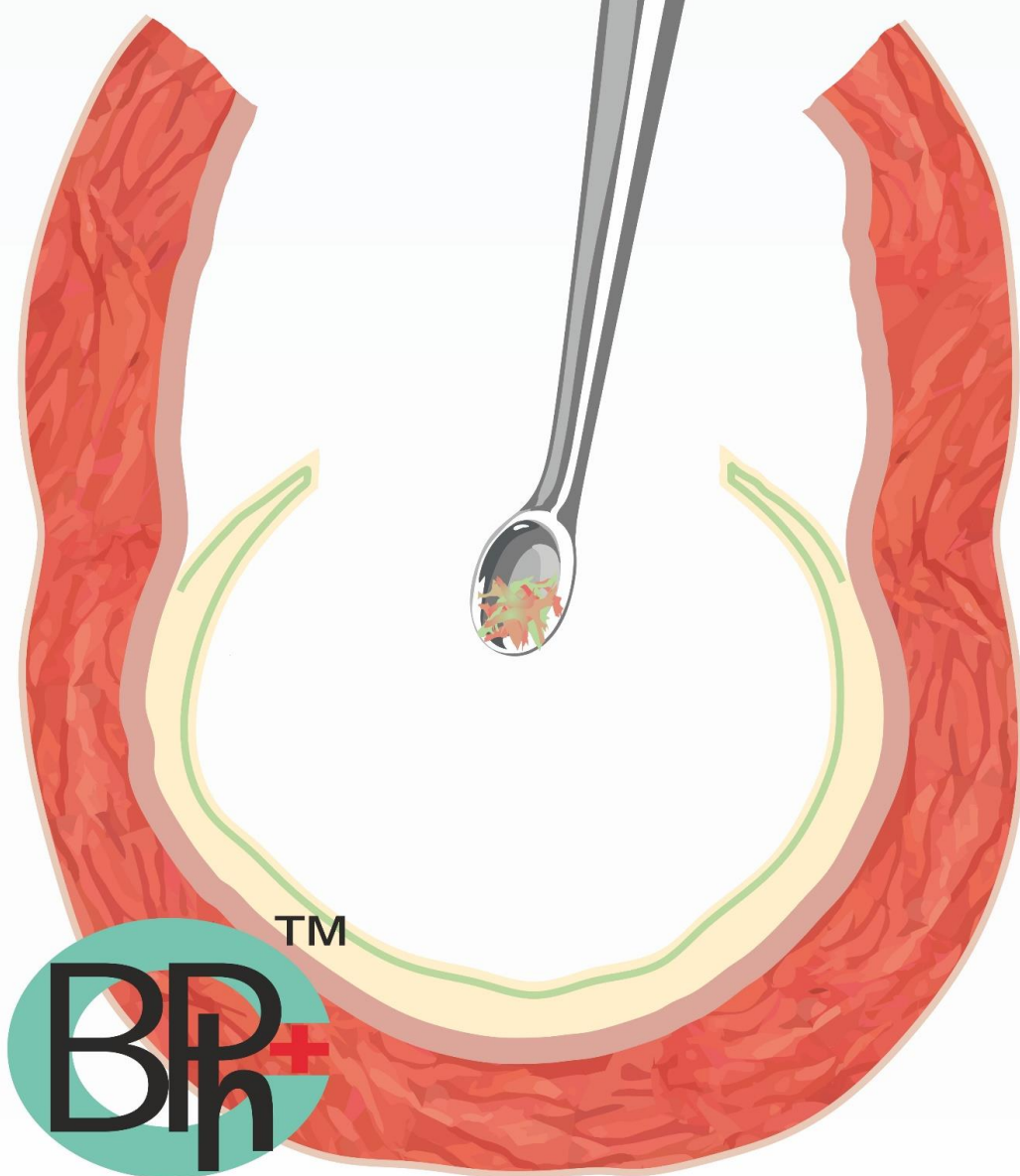
10% раствор ДИМЕКСИДА

3% H₂O₂

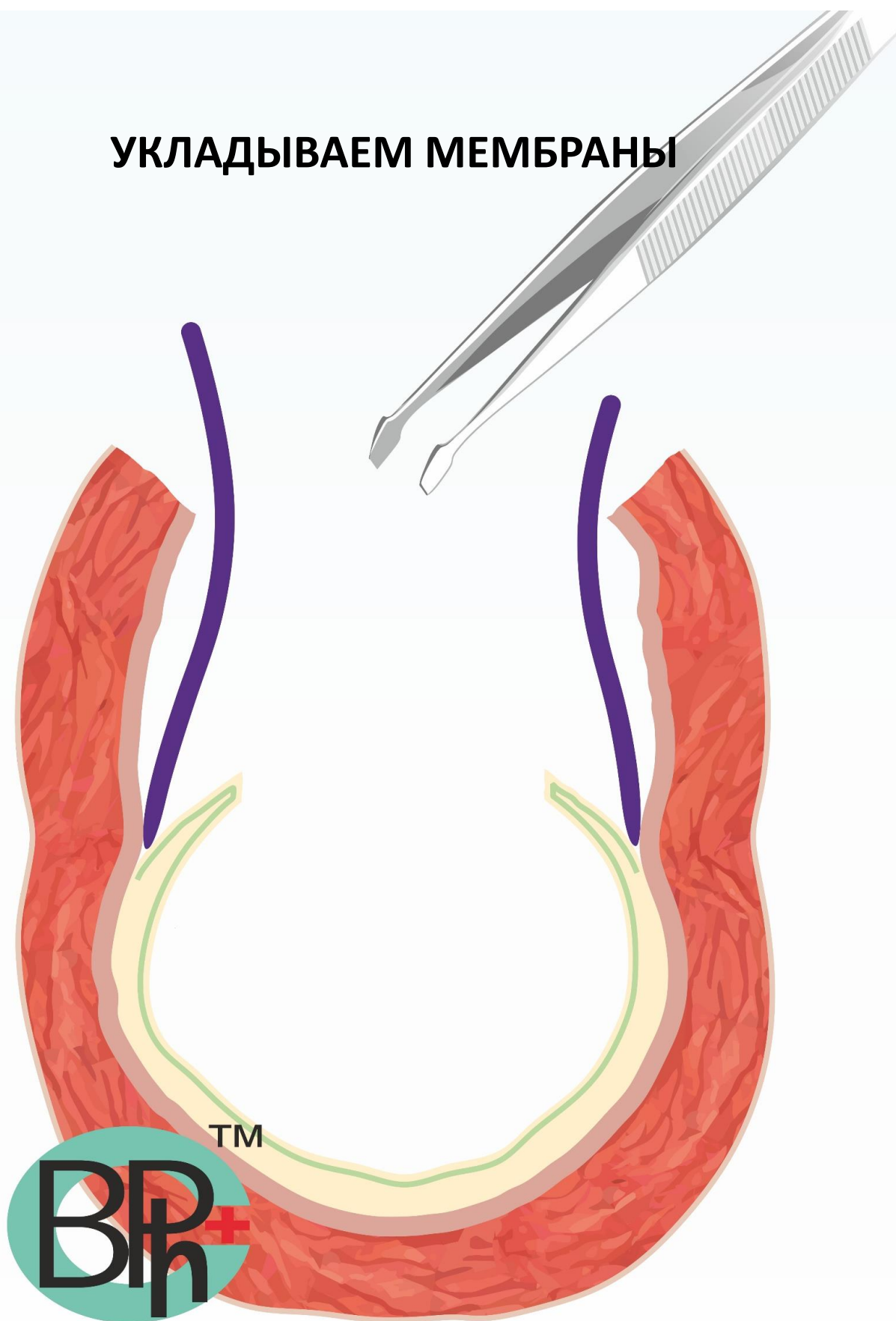


ПОВТОРНЫЙ РЕВИЗИЯ ПОЛОСТИ КИСТЫ ПОСЛЕ САНАЦИИ РАНЫ

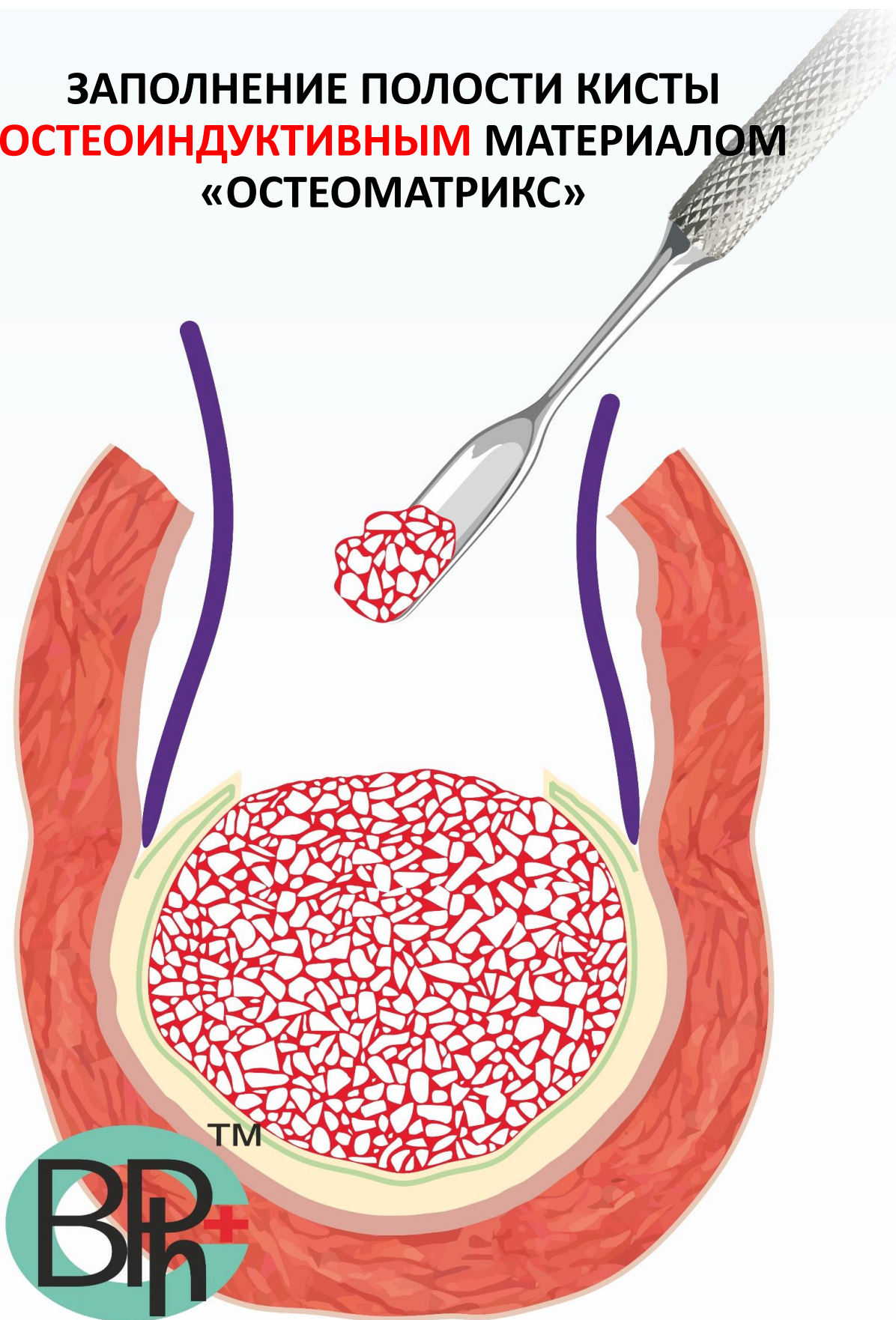
рекомендовано между 2 и 3 экспозицией



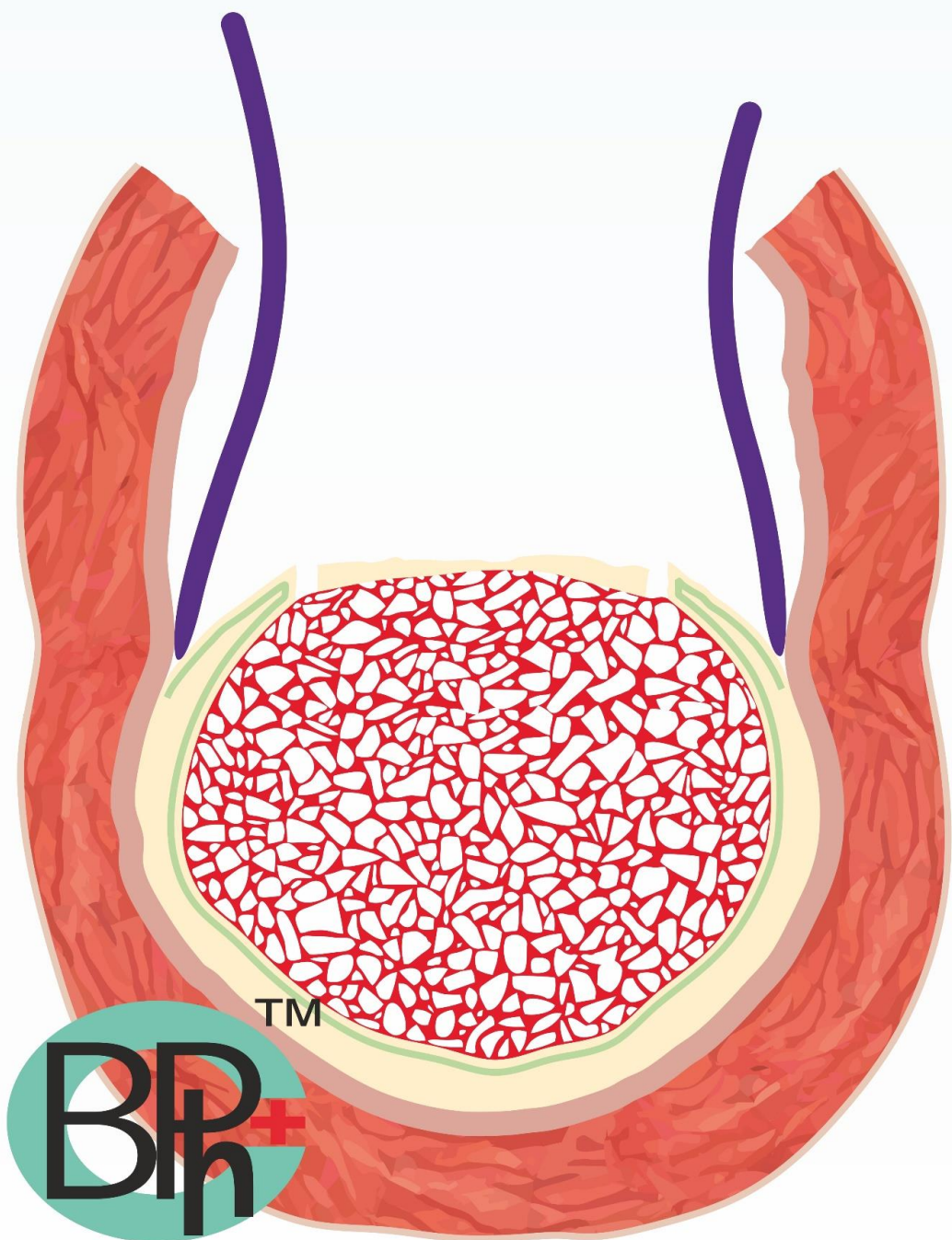
УКЛАДЫВАЕМ МЕМБРАНЫ



**ЗАПОЛНЕНИЕ ПОЛОСТИ КИСТЫ
ОСТЕОИНДУКТИВНЫМ МАТЕРИАЛОМ
«ОСТЕОМАТРИКС»**

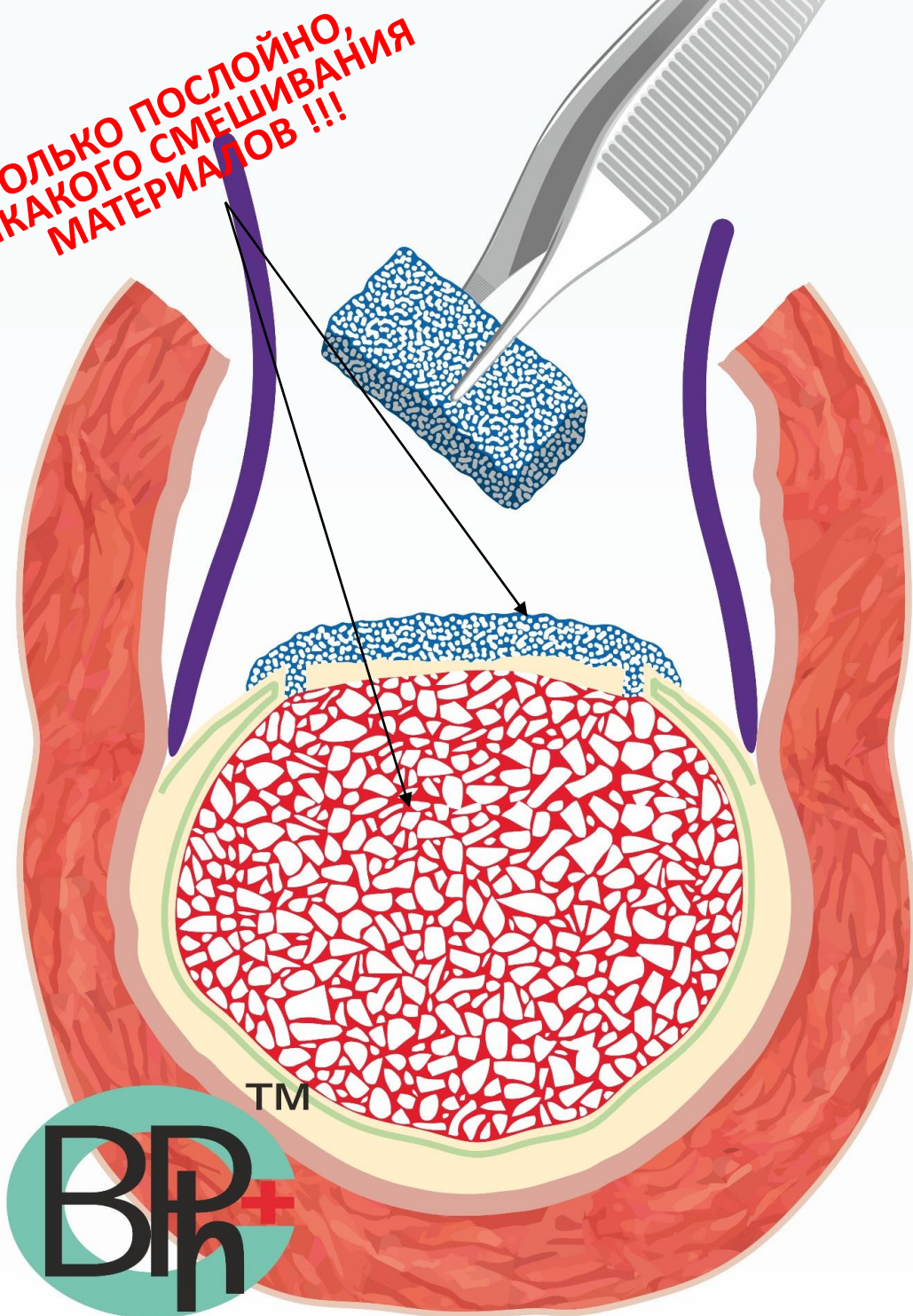


УКЛАДКА САНИРОВАННОГО КОСТНОГО ЛОСКУТА НА КОСТНУЮ РАНУ

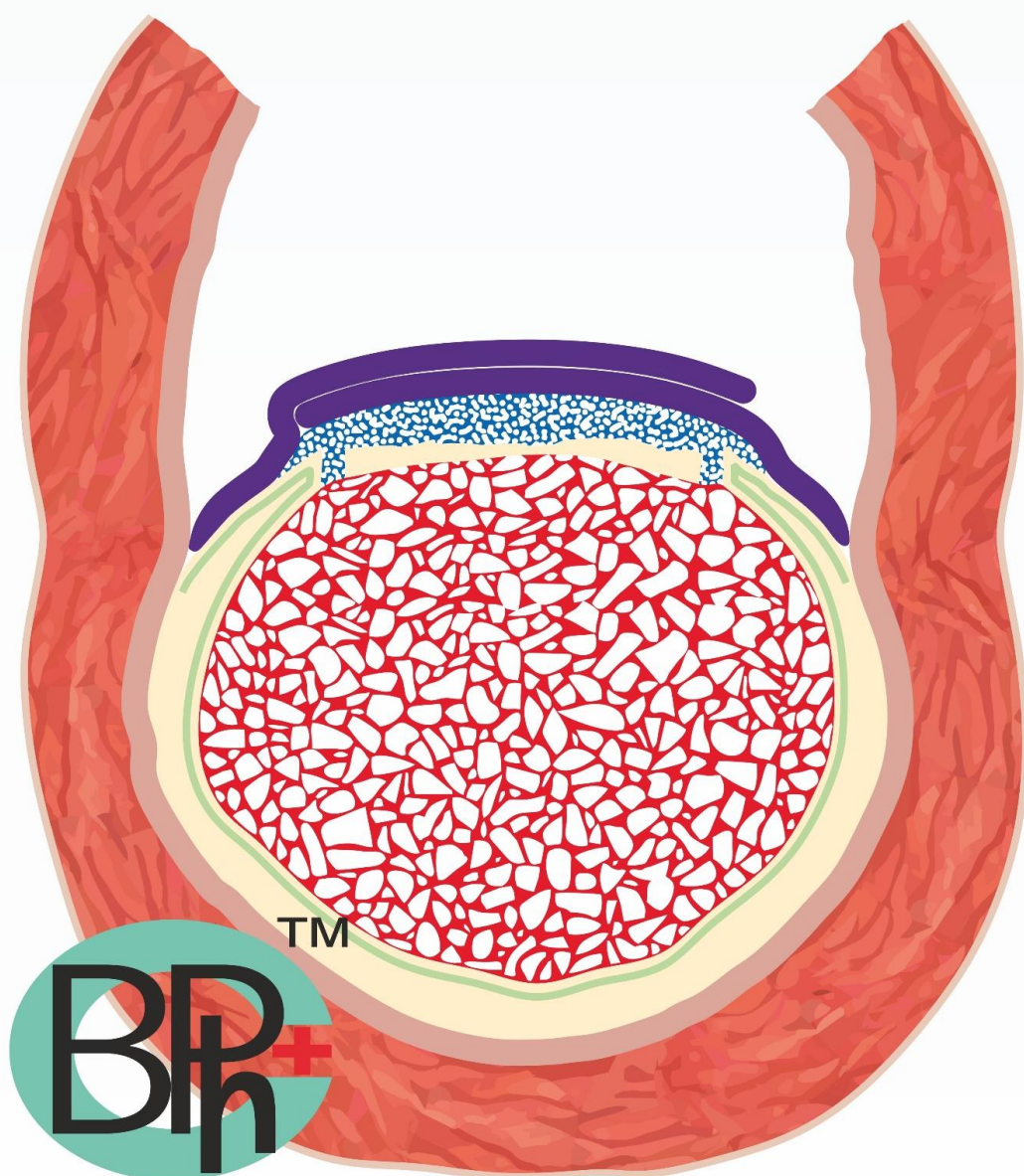


ПРИ ПОМОЩИ **ОСТЕОКОНДУКТИВНОГО**
МАТЕРИАЛА «БИОИМПЛАНТАТ ГАП» ЗАЩИЩАЕМ
ОСТЕОКОНДУКТИВНЫЙ МАТЕРИАЛ ОТ
ФИБРОИНТЕГРАЦИИ, А КОСТЬ ОТ РЕЗОРБЦИИ

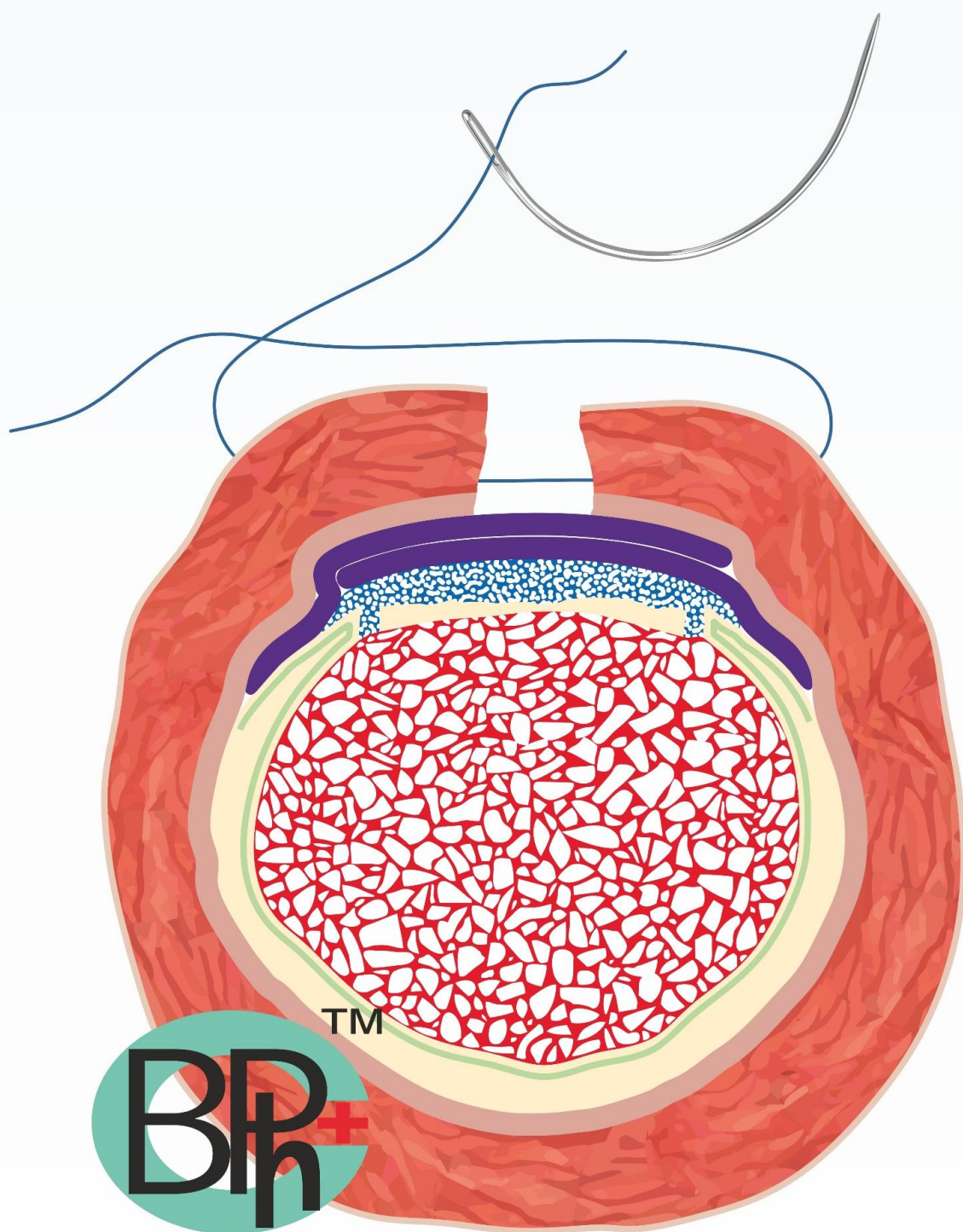
**ТОЛЬКО ПОСЛОЙНО,
НИКАКОГО СМЕШИВАНИЯ
МАТЕРИАЛОВ !!!**



**«СХЛОПЫВАЕМ» МЕМБРАНЫ
ПО ПРИНЦИПУ «ПОЛЫ ПАЛЬТО»**



ПОСЛОЙНОЕ УШИВАНИЕ МЯГКИХ ТКАНЕЙ



РЕЗУЛЬТАТ ЧЕРЕЗ 9-12 МЕСЯЦЕВ

